


Лекция

тема:

*«Электрокардиография.
Техника съёмки ЭКГ».*

Электрокардиограмма - графическое выражение изменений во времени интегральной электрической активности сердца.

Метод позволяет оценить важнейшие функции сердца: автоматизм, возбудимость и проводимость.



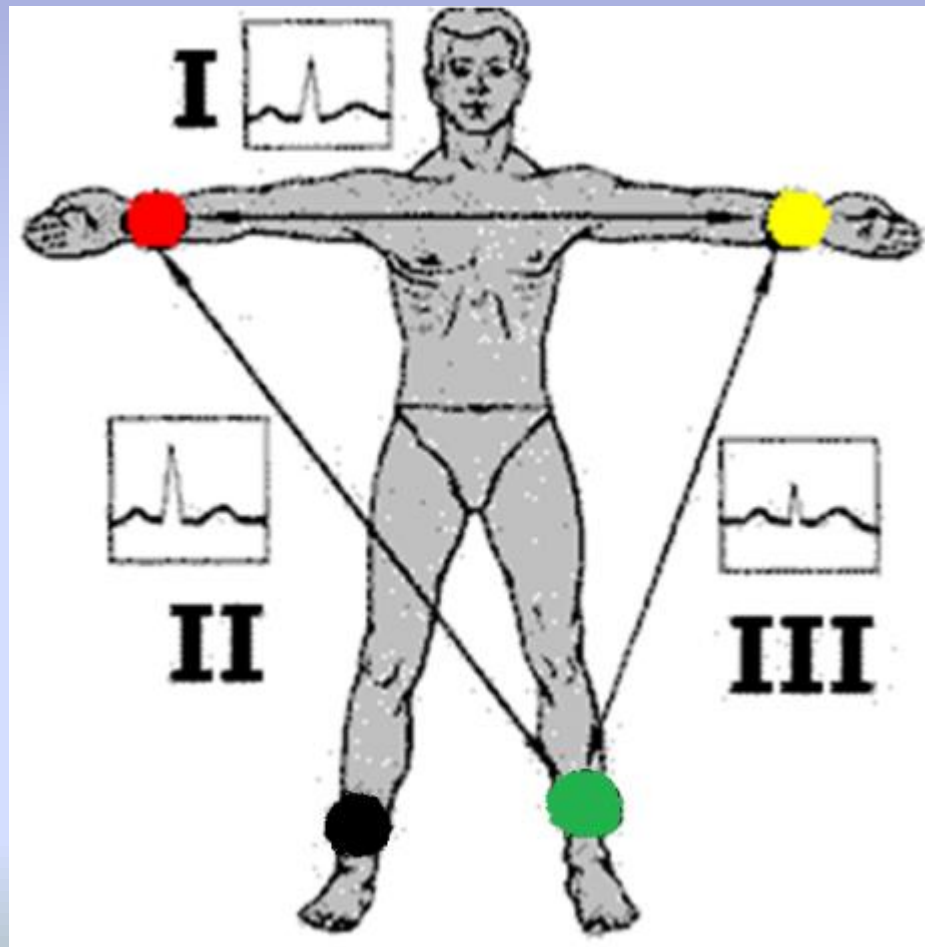
В электрокардиографии с этой целью используются строго определенные точки, что позволяет унифицировать метод и добиться наибольшей его информативности.

Порядок подключения к электрокардиографу при регистрации стандартных отведений:

I отведение - правая рука (отрицательный электрод) - левая рука (положительный электрод);

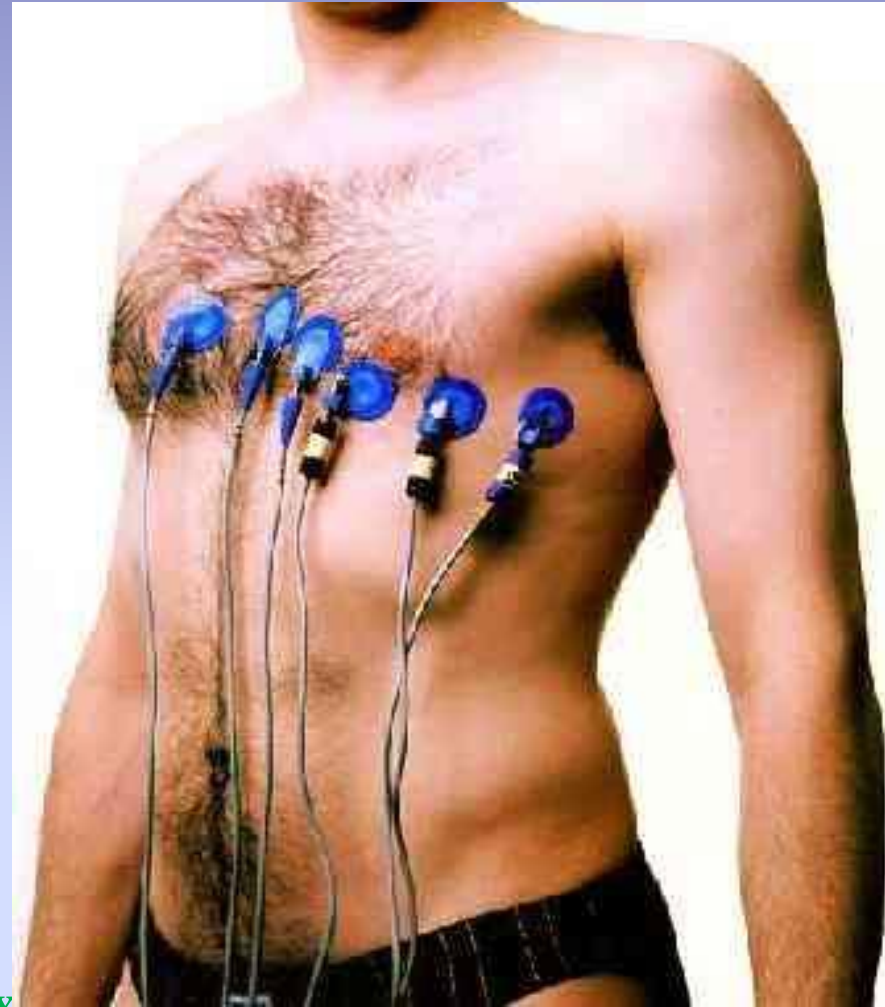
II отведение - правая рука (отрицательный электрод) - левая нога (положительный электрод);

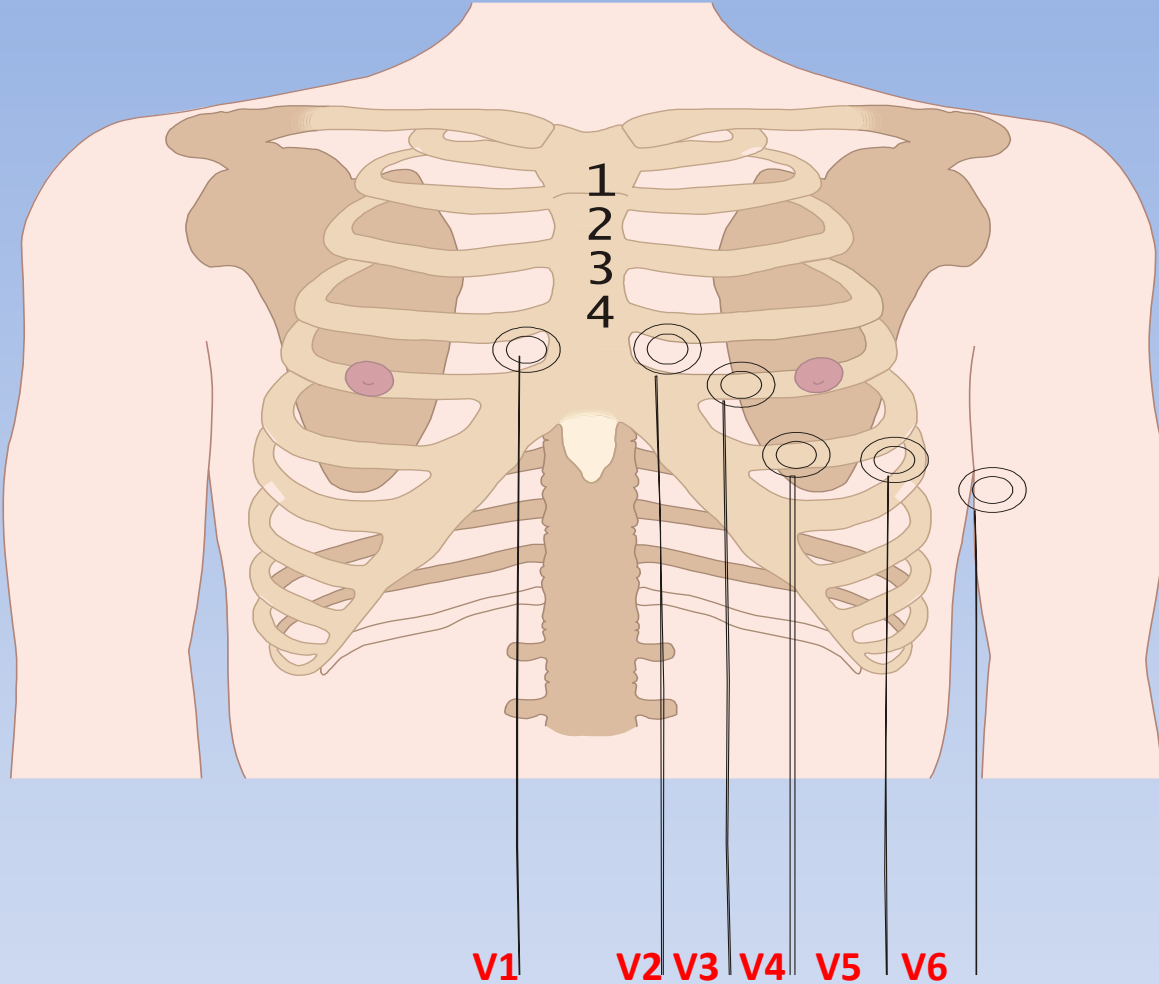
III отведение - левая рука (отрицательный электрод) - левая нога (положительный электрод);



Регистрация разности потенциалов между двумя определенными точками электрического поля сердца, в которые установлены электроды, называются электрокардиографическим отведением.

Обычное электрокардиографическое исследование включает обязательную регистрацию 12 отведений: 3-х стандартных, 3-х усиленных однополюсных от конечностей и 6-ти грудных.





V1

V2 V3 V4 V5 V6

1-я позиция по правому краю грудины в четвертом межреберье

2-я позиция по левому краю в четвертом межреберье

3-я позиция посередине между второй и четвертой позицией

4-я позиция в месте пересечения срединно - ключичной линии и пятого межреберья

5-я позиция на том же уровне по переднеподмышечной линии

6-я позиция на том же уровне по среднеподмышечной линии

Запись ЭКГ

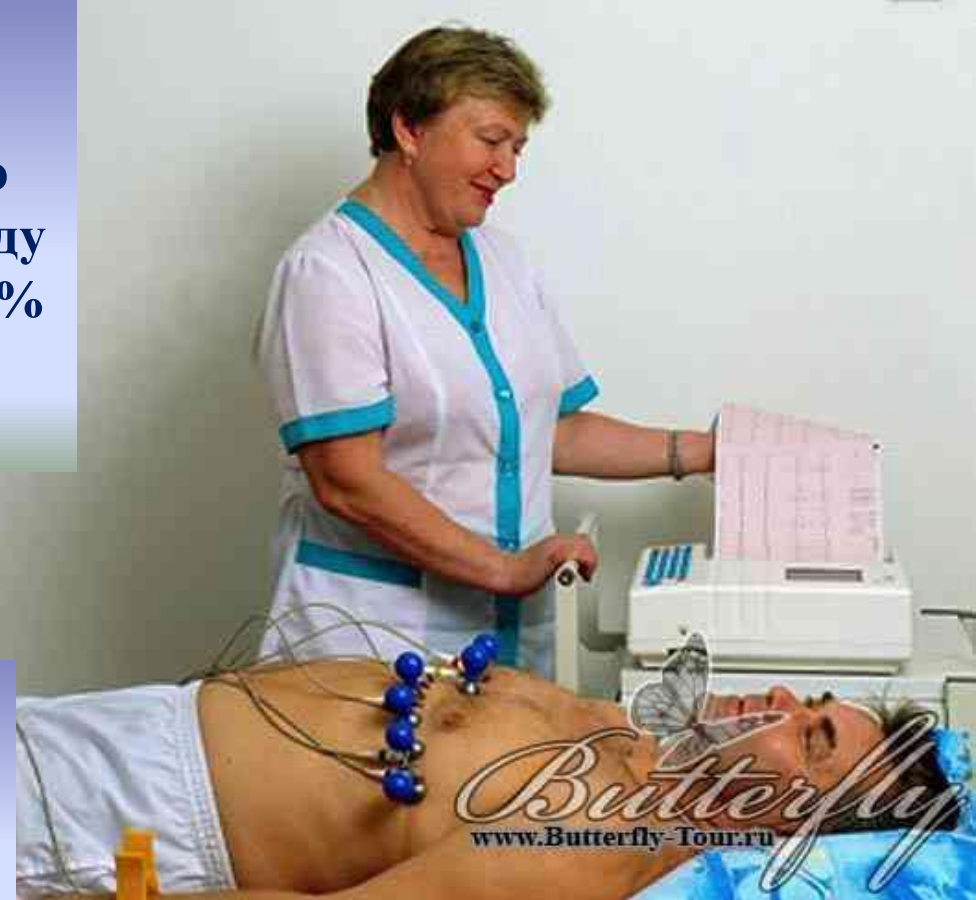1. Должна проводиться в теплом помещении во избежание дрожи больного при максимальном расслаблении мышц.
2. Плановые исследования проводятся после 10-15 минут отдыха не ранее, чем через 2 часа после приема пищи.
3. Обычное положение - лежа на спине.
4. Дыхание ровное, неглубокое.



1. Наложение электродов.

-необходимо обеспечить хороший контакт электродов с кожей: для этого применяют марлевые прокладки между кожей и электродами, смоченные 5-10% раствором хлористого натрия или специальных токопроводящих паст.

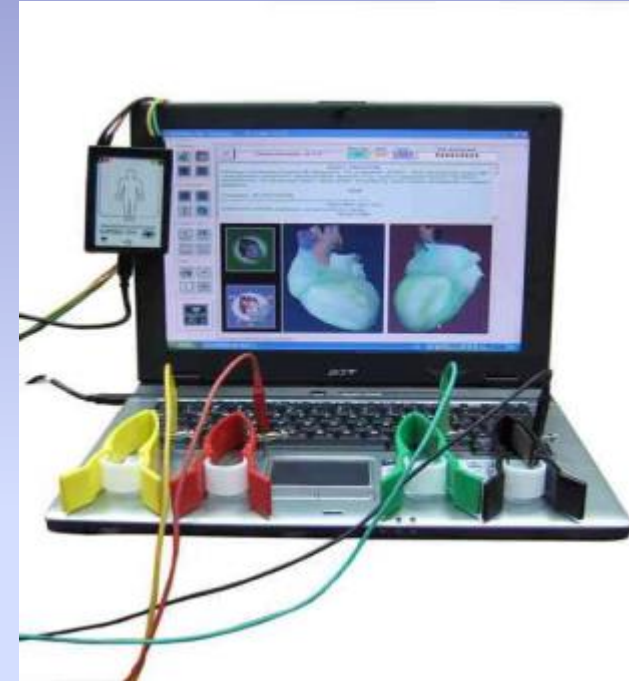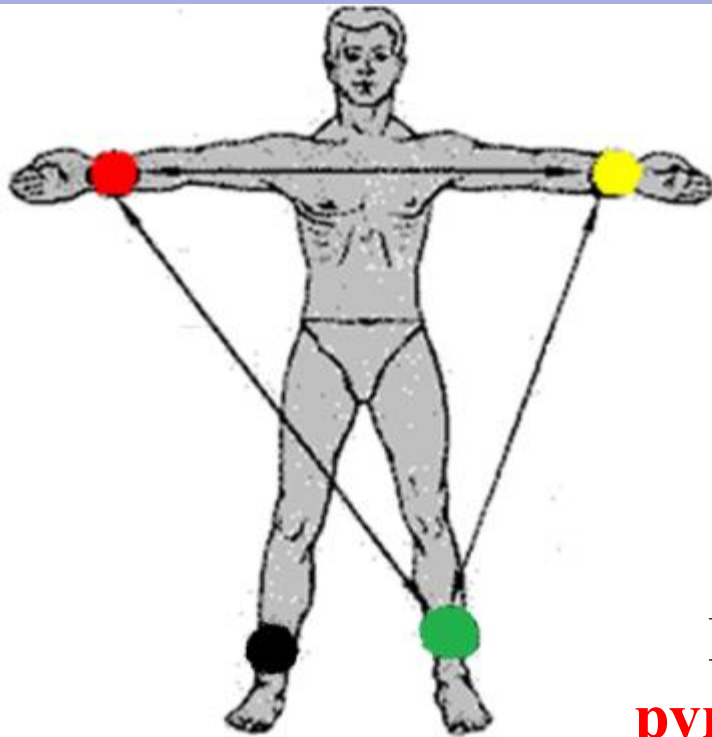
- на внутреннюю поверхность предплечий и голеней в нижней трети накладывают пластинчатые электроды, закрепляя их резиновыми лентами



- на грудь устанавливают один (или несколько при многоканальной записи) грудной электрод, который фиксируют резиновой грушей - присоской

2. Подключение электродов к электрокардиографу.

Каждый электрод соединяется с электрокардиографом соответствующим проводом шланга отведений, имеющим общепринятую цветовую маркировку.



К электроду, расположенному **на правой руке**, присоединяют провод, маркированный **красным цветом**; **на левой руке** - **желтым**, на правой ноге - **черным**; **левой ноге** - **зеленым**.

Грудной электрод соединяют с кабелем, обозначенным белым цветом. При многоканальной записи с одновременной регистрацией всех шести грудных отведений к электроду в позиции:

- V1** подключают провод с **красным** наконечником,
- V2** - с **желтым**,
- V3** - с **зеленым**,
- V4** - с **коричневым**,
- V5** - с **черным**,
- V6** - с **синим или фиолетовым**.